

CAPÍTULO 22

EVENTO CEREBRO VASCULAR ISQUEMICO

Torres Criollo L., Castro A., López M., Coronel D.

Larry Miguel Torres Criollo 0000-0002-5321-7516 

Docente, de la Carrera de Medicina, Universidad Católica de Cuenca, Sede Azogues.

Ana Zulema Castro Salazar 0000-0002-7549-3845 

Docente compartido de la asignatura Lenguaje y Comunicación, Universidad Católica de Cuenca,
Sede Azogues

azcastros@ucacue.edu.ec

Miriam Magaly López Narváez 0000-0002-0670-0089 

Estudiante, de la Carrera de Medicina, Universidad Católica de Cuenca, Sede Azogues.

mmlopezn72@est.ucacue.edu.ec

Dayana Jazmín Coronel Urgiles 0000-0001-9316-4706 

Estudiante de Medicina de la Universidad Católica de Cuenca Sede Azogues.

djcoronelul1@est.ucacue.edu.ec

I. INTRODUCCIÓN

Definición

Se denomina enfermedad cerebrovascular (ECV) a todo aquel trastorno que afecte una zona del encéfalo de manera tanto transitoria como permanente provocado por una isquemia o también por una hemorragia comprometiendo a uno o más vasos sanguíneos cerebrales, el término ictus o stroke con significado de golpe, abarca a un grupo de trastornos como es el infarto cerebral, hemorragia cerebral y subaracnoidea. En este capítulo nos referiremos al accidente cerebrovascular isquémico(1)

Epidemiología

La media de presentación global es de doscientos casos por cada cien mil habitantes al año, y con tasa de prevalencia de aproximadamente seiscientos casos por cada cien mil habitantes. A lo largo de las cuatro últimas décadas la incidencia de las enfermedades cerebro vascular ha reducido el 42% en los países desarrollados y se ha incrementado un 100% en los países que se encuentran en vía de desarrollo, su mortalidad actualmente ha reducido debido gracias a la prevención primaria que hoy existe. (2)

La ECV ocupa el segundo lugar en mortalidad, solamente luego de infarto de miocardio y cabe recalcar que es la principal causa de discapacidad, se estima que dos tercios de todos los casos ocurren anualmente (3) Los pacientes con ictus isquémico corren mayor riesgo de eventos vasculares en el futuro como: accidente cerebrovascular

recurrente, infarto de miocardio y muerte por causa vascular. Existe una relación débil o inexistente entre la colesterolemia y el accidente cerebrovascular. Los estudios de intervención con estatinas evidenciaron un menor riesgo de recurrencia de eventos cerebrovasculares. (4)

ETIOLOGÍA:

Los factores que influyen en el ictus cerebral son:

- No modificables

- La edad: El evento cerebrovascular (ECV) va aumentar con la edad, tiene un porcentaje en personas con menos de 45 años de edad y desde los 55 años la incidencia de ictus se duplica cada diez años.
- El sexo: con mayor prevalencia en el sexo masculino,
- La herencia y genética. (5)

- Modificable

- La Hipertensión Arterial (HTA) representado en un 70%.
- La diabetes induce a los ictus isquémicos en la aterosclerosis.
- El hipercolesterolemia, y el consumo de alcohol.
- El tabaquismo.
- Los anticonceptivos orales: van alterar los factores de la coagulación que presentan riesgo de provocar un tromboembolismo venoso.
- Las cardiopatías: embolia cardíaca con un 20% de los ictus isquémicos.
- La ateromatosis carotídea: con un 15-20% de los ictus isquémicos. (5)

II. SÍNDROMES NEUROVASCULARES

Síndromes neurovasculares: es la presentación de signos y síntomas neurológicos de acuerdo al territorio vascular afectado.

Síndromes neurovasculares de la arteria carótida

Cuando se origina una obstrucción a nivel de la arteria carótida interna se puede manifestar un infarto cerebral, el mismo que va a dañar el territorio de la arteria media y anterior, produciendo una hemiplejía con hemihipoestesia contralateral y afasia en el caso que se afecte el hemisferio dominante, también se puede presentar ceguera monocular, la cual puede ser transitoria o permanente. Cuando la obstrucción de la arteria carotídea es progresiva va a dar lugar a síncope, que se van a manifestar al momento de levantarse

bruscamente, también se puede producir atrofia a nivel del nervio óptico, cataratas prematuras o pérdida del pelo (5).

Síndromes neurovasculares de la arteria cerebral media

Cuando se produce una oclusión a nivel de esta arteria o de alguna de sus ramas se va a asociar generalmente a una embolia. (5) (6)

Síndromes neurovasculares de la arteria cerebral anterior

Cuando la arteria cerebral anterior se encuentra ocluida se va a producir una hipoestesia contralateral a nivel del miembro inferior, cuando se encuentra en una fase aguda puede llegar a aparecer una desviación de la cabeza, al igual que de los ojos hacia el mismo lado de la lesión, también puede producirse incontinencia urinaria y si la lesión dada es del hemisferio dominante genera afasia motora transcortical (5).

Síndromes neurovasculares de la arteria cerebral posterior

-Arteria cerebral posterior: cuando la lesión comprende el territorio de las arterias interpedunculares van a generar una parálisis oculomotora y una hemiplejía contralateral o también conocida como síndrome de Weber y una hemianestesia o temblor contralateral.

Síndromes neurovasculares de la arteria basilar

-Ramas paramedianas: La oclusión de estas ramas puede ocasionar un síndrome protuberancial medial o también se lo puede denominar como síndrome de Millard-Gubler, el cual cursa con hemiplejía y parálisis ipsilateral del nervio abduces. En el caso que se encuentre afectado el fascículo medial longitudinal, originando a su vez una oftalmoplejía internuclear ipsilateral. (5)

Síndromes neurovasculares de la arteria vertebral.

Las arterias vertebrales tienen su origen de la arteria subclavia, cuando se da una obstrucción de las ramas perforantes de la espinal anterior se va a producir un síndrome medial bulbar, el cual se va a caracterizar por hemiplejía y alteración de la sensibilidad contralateral propioceptiva y con una parálisis ipsilateral de la mitad de la lengua (5)

CLASIFICACIÓN CLÍNICA DE LOS SÍNDROMES NEUROVASCULARES

1. Circulación anterior: infarto completo: Presentan una homónima hemianopsia y disminución tanto sensitiva como motora, representa en los infartos del cerebro un 15%, a causa de un vaso obstruido por

coagulo (embolia).

2. Circulación anterior: infarto parcial: Representa un 35%, son trastornos a causa de una embolia o por una trombosis afectando la función cerebral superior.
3. Infarto lagunar: Representa un 25% en pacientes con síntomas de un infarto cerebral que se caracteriza por hemiplejia, ataxia, también una disminución motora o sensitiva a causa de una lipohialinosis.
4. Circulación posterior: infarto Forman parte de un 25% de un infarto cerebral, a causa de un trombo de las arterias, con una parálisis de los pares craneales ipsilateralmente con una disminución a nivel motor o sensitivo bilateralmente. (5)

III. FISIOPATOLOGÍA DE LA ISQUEMIA CEREBRAL

La necrosis provoca la muerte de neuronas en zonas con mayor isquemia, se menciona que se tiene 50 a 75 ml/minuto de sangre por cada 100 gramos de tejido del encéfalo, si esta disminuido de 18ml/minuto se da una despolarización y si está por debajo de los 10ml, produce muerte de neuronas (7)

Las citosinas pro-inflamatorias Il-1 y TnF-a hacen que se rompa la barrera hematoencefálica y el asparto con el glutamato ocasionan que el calcio intracelular aumente al igual que el óxido nítrico. (7)

ETIOPATOGENIA DE LA ISQUEMIA CEREBRAL

Ictus isquémico y su clasificación: 1. trombosis a nivel arterial, 2. embolias, 3.y causas hemodinámicas.

<i>Trombosis a nivel arterial</i>	<ul style="list-style-type: none">- Aterosclerosis.- Migraña.- Displasia fibro-muscular.- Angiopatía amiloidea.- Drogas.- Enfermedad de Fabry- Homocistinuria.
<i>Embolias</i>	<ul style="list-style-type: none">- De origen cardiaco.- De arteria a arteria.

	<ul style="list-style-type: none">– Iatrogénica (cateterismo, angiografías, cirugía cardiovascular)– Otras (paradójica, de grasa, de aire)
<i>Alteraciones hemodinámicas</i>	<ul style="list-style-type: none">– Disminución de la presión de perfusión
<i>Trombosis venosas y tromboflebitis cerebrales</i>	
<i>Citopatías mitocondriales</i>	

Tabla 1. Etiología del Infarto Cerebral.

(Adaptado de: Zarranz JJ. Neurología. Sexta ed. S.L. GCE, editor. Barcelona, España: Elsevier España; 2018)

IV. MANIFESTACIONES CLÍNICAS DE LA ISQUEMIA CEREBRAL

- **Los ataques transitorios isquémicos**

Zona de origen carotideo: desorientación a nivel topográfico, presenta agrafia.

Zona de origen vertebro-basilar: el paciente puede presentar ceguera, una hemianopsia.

- **Un infarto cerebral atero-trombótico.**

Zona carotidea: presenta cefalea.

- **Un infarto cerebral cardio-embólico.**

Presenta crisis epilépticas y disminución a nivel de su vigilia.

- **Un infarto lagunar.**

Tiene micción de tipo imperiosa, una disartria y presenta disfagia.

- **Los infartos hemodinámicos, tenemos entre ellos el Choque (5).**

Ataques isquémicos transitorios

Este tipo de ataque es conocido por un episodio en el cual se produce una alteración neurológica focal que se da a causa de una isquemia retiniana, medular o inclusive cerebral que se muestran sin infarto agudo. Este episodio puede transcurrir en un lapso de hasta 24 horas, mismo que se pudo definir de manera arbitraria, aunque existen antecedentes de que dichos ataques usualmente tienen una durabilidad menor a una hora. Los ataques que se producen en el territorio carotideo tienen un tiempo de duración media de 14 minutos aproximadamente, mientras que los que se producen en el territorio vertebrobasilar puede durar unos 8 minutos (8).

Complicaciones en la fase aguda del ictus isquémico

Las complicaciones que se presentan en esta fase son conocidas como causa primordial tanto para su mortalidad como para su morbilidad. Uno de los factores de riesgo conocidos es la edad, también pueden presentar antecedentes de incapacidades y entre las más frecuentes para provocar complicaciones cerebrales vegetativas tenemos la incontinencia urinaria y la gravedad del ictus, en las complicaciones vegetativas el paciente es incapaz de realizar sus actividades. (1) (8)

Fiebre e infecciones

Una de las causas más comunes en el caso de las infecciones tenemos la respiratoria o la urinaria. Si existe un alza de temperatura así esta sea leve o de poco tiempo, es suficiente para que se agrave el pronóstico de infarto y en tal caso favorece su progreso. Un tercio de los pacientes comúnmente presentan disfagia y esta puede predisponer a que se dé una neumonía por aspiración de los alimentos previamente deglutidos. (1) (8)

Apneas de sueño

Es este caso uno de los agravantes del ictus es la apnea que se presenta con desaturaciones de oxígeno y si se administra un correcto tratamiento existe una alta posibilidad de mejorar el pronóstico del paciente, aplicando los broncodilatadores u oxígenos mismos que permiten mejorar la vía aérea del paciente. (1) (8)

Depresión

Esta complicación incrementa su prevalencia a partir de los seis meses de evolución y esta debe indagarse activamente en aquellos pacientes en los que tienen una recuperación poco favorable, e incluso en los que no ayudan a su propia rehabilitación y entre su tratamiento podemos destacar es uso de los medicamentos llamados antidepresivos entre los que tenemos a la fluoxetina en una dosis de 20mg administrada tanto en la mañana como en la noche. (1) (8)

Convulsiones

Aquellas personas que presentan una etiología embólica, así como también tienen lesiones corticales de gran tamaño son los más propensos a indicar un cuadro de convulsiones después de sufrir un infarto. Estas convulsiones deben ser atendidas de manera inmediata ya que debido a estas se puede agravar el proceso isquémico puesto que la demanda de oxígeno cerebral aumenta. (1) (8)

Transformación hemorrágica

Este tipo de complicaciones se encuentra en aproximadamente el 30% de los ictus isquémicos, frecuentemente en aquellos que presentan una etiología cardioembólica. (8)

Ictus deteriorante y progresivo

En el caso del ictus deteriorante se lo acota a cualquier tipo de deterioro en el paciente en su situación clínica, pero que no presenta una dependencia del motivo por el cual se origina. Se produce con mayor fuerza a partir del día séptimo de su evolución por causas netamente sistémicas. (1) (8)

En el caso del ictus progresivo está presente en los casos en los cuales se da por un agravamiento de la progresión de la isquemia o de igual forma en el caso de un incremento de la necrosis tisular. (1) (8) (9)

V. DIAGNÓSTICO DEL ICTUS ISQUÉMICO

El diagnóstico de accidente cerebrovascular isquémico agudo es fundamentalmente clínico y se basa en una revisión de la historia clínica y un examen clínico adecuados(10)

EXAMEN NEUROVASCULAR

- Una correcta anamnesis incluso una buena exploración física.
- Llevar a cabo una inspección de párpados, ojos.
- Palpación: (carótidas extracraneales), valorando la falta de pulsos, alguna alteración en la FC, ritmo cardíaco, etc.
- Con la auscultación se inicia en el precordio, posterior se asciende a la fosa supraclavicular, para especificar algunos soplos dados a nivel del corazón.
- Se mide la presión arterial cuando el paciente este en reposo, determinando los pacientes con una HTA ya que suele ser de gran riesgo en una EVC.
- También se detecta hipotensiones que pueden dar origen a infartos de forma hemodinámica; y la temperatura se toma en el área axilar.
- Por último, se busca alguna oclusión arterial o a nivel venoso, como alguna hemorragia o embolias (5)

PRUEBAS DE LABORATORIO

Dentro de los estudios que se va a establecer tenemos los siguientes:

- Al realizar un hemograma podremos identificar células de tipo atípica, una anemia, como puede ser una poliglobulia y una trombocitosis.

- Dentro de la coagulación se debe considerar un TPT, el TP y el fibrinógeno con sus respectivos niveles plasmáticos.
- Es necesario un perfil de tipo lipídico siempre y cuando la hiperglucemia por DM fuese un riesgo para un infarto del cerebro.
- El ionograma, un perfil renal (urea, albúmina y creatinina) suele indicar el tipo de hidratación y la función a nivel renal del paciente, si tiene una desnutrición tendrá un mal pronóstico, también dan resultados de las proteínas totales.
- La punción a nivel lumbar se da únicamente si el origen es infeccioso (5) .

ESTUDIOS DE IMAGEN

El diagnóstico por imágenes es fundamental para la planificación del tratamiento en pacientes con ictus. Sin embargo, el uso de estas técnicas varía debido a la incertidumbre sobre su efectividad. (11)

EXPLORACIÓN ULTRASONOGRÁFICA

Estudio de los troncos supraaórticos

El eco Doppler es un estudio que nos ayudara a la identificación y diferenciación de la arteria carótida común, interna y externa, y arterias vertebrales, oftálmicas y subclavias. Ellos se encargan de determinar la estructura de la placa aterosclerótica, le flujo, la obstrucción, la morfología y el grado de eco para de esta manera determinar la presencia de placas ulceradas o hemorragia intraplaca, que ayuda a predecir el riesgo de recurrencia. (1) (8)

Doppler transcraneal

Este estudio de imagen utiliza una técnica conocida como Doppler pulsado con una baja frecuencia de ultrasonidos de 2 megahercios (MHz) aproximadamente que nos ayuda para de esta manera tener un reporte que nos indica a qué velocidad se encuentra el flujo sanguíneo de las diversas arterias que se encuentran en el polígono de Willis. Las pautas a seguir para el mismo son un buen diagnóstico y como consiguiente el seguimiento adecuado de la estenosis intracraneal, también se procede a realizar un estudio sobre el cómo se encuentra la reserva hemodinámica a nivel cerebral por inhalación de dióxido de carbono y de igual manera la inyección de acetazolamida, se observa cómo se encuentra la circulación

colateral y se la evalúa y cuando ya está en una fase aguda el infarto cerebral se procede a vigilar si hay un desarrollo de la recanalización arterial. Embolia cerebral, manifestación de cortocircuitos cardíacos izquierdo y derecho, monitorización de recanalización de trombosis del seno dural y diagnóstico y seguimiento del vasoespasma arterial. (1) (8)

Tomografía computarizada

Es el estudio ideal, puesto que la TAC es un recurso altamente disponible, nos permitirá realizar diagnóstico diferencial entre ACV isquémico y hemorrágico, en caso de encontrarse éste último contraindicaría el tratamiento con rtPA.(1). También es importante, porque nos permitirá diferenciar de otras lesiones que no son de origen isquémicas (tumor, malformación vascular, hematoma subdural) que pueden manifestarse de inicio. Dentro de las 4-5 horas de comienzo. (8)

Hay que valorar los signos poco evidentes en el paciente que posiblemente tenga un ictus isquémico como el borrado del núcleo caudado, del tálamo o del lenticular, la pérdida de los surcos de la corteza cerebral a causa del edema, la presencia de una arteria hiperdensa o también el signo del ribete insular.

Finalmente, existe una prueba de imagen computarizada la cual la angiografía por TC o Angio-TC la cual esta permite localizar el taponamiento del vaso sanguíneo, valorar la presencia y el grado de circulación colateral y servir de guía para el tratamiento endovascular (trombólisis venosa o trombectomía mecánica). (8)

Resonancia magnética

Este examen es óptimo para realizar un buen diagnóstico mediante una imagen en los infartos lagunares o de tamaños disminuido, en los ictus del tronco cerebral y en la isquemia cerebral de tipo transitoria. En esta también nos da la posibilidad de realizar una angiografía mediante RM.

Al mostrar un aumento tisular del agua en la parte de la isquemia nos muestra una prolongación en lo que son los tiempos de relajación de las secuencias que tienen una gran consideración en T1 donde podemos encontrar el área donde está presente la isquemia de forma hipointensa con respecto a la

sustancia gris que esta normal y en T2 donde observamos el área isquémica de forma hipertensa que tienen un gran parecido al líquido cefalorraquídeo (LCR), que son las que más podemos observar puesto que durante un tiempo transcurrido de 2 a 4 horas ya se las evidencia por su área de hiperseñal. (1) (8) (12)

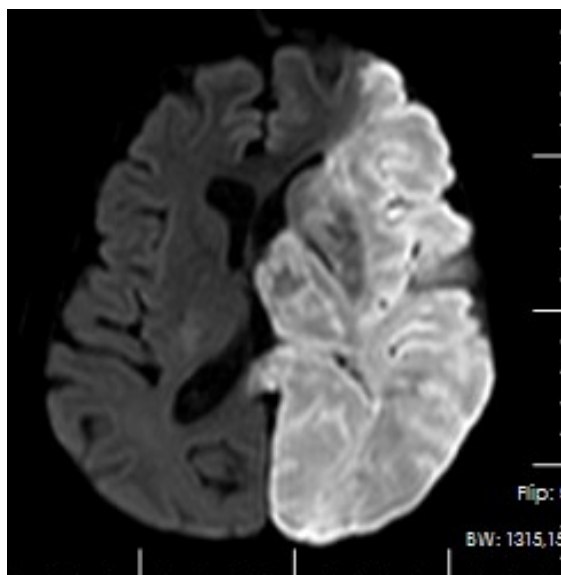


Figura Nro. 2.- Resonancia magnética simple de cerebro, Fase Difusión *diffusion weighted image [DWI]*: Imagen hiperintensa en región lobar izquierda, que atenúa claramente con el cerebro contralateral, ejerce efecto de masa y desplaza estructuras, en región a infarto de territorio de arteria cerebral media izquierda (Cortesía de Larry Miguel Torres Criollo, Médico Tratante de Neurocirugía Clínica San José Azogues-Ecuador; con autorización)

Angiografía

Se inyecta medio de contraste yodado intraarterial en donde obtenemos datos precisos de la circulación del cerebro y la morfología a nivel del árbol vascular (5).

ESCALA NIHSS

Hoy en día para una para evaluación de déficit neurológico de un paciente que presente ECV se suele utilizar la escala de NIHSS, es sencilla y se la realiza de manera rápida, muy cuenta con 11 ítem para evaluar se clasifica en un rango de 0 a 42, con 0 que quiere decir sin déficit y 42 de puntaje que significa gravedad (13).

	EVALUACIÓN	PUNTAJE - RESPUESTA
1A	Se valora el nivel de conciencia del paciente	Alerta con puntaje 0 Paciente somnoliento puntaje 1 Paciente estuporoso puntaje 3

		Paciente en coma puntaje 4
1B	Se valora la orientación (se le realiza dos preguntas)	Responde correctamente ambas preguntas puntaje 0. Responde una respuesta de manera correcta puntaje 1 Responde incorrectamente ambas preguntas puntaje 2
1C	Se le valora la ejecución de dos comandos	Ejecuta correctamente ambas ordenes puntaje 0 Ejecuta una orden de manera correcta puntaje 1 No ejecuta ninguna orden puntaje 2
2	Evaluación de la mirada	Normal puntaje 0 Paciente presenta paresia de la mirada conjugada puntaje 1 Paciente presenta parálisis completa de la mirada puntaje 2
3	Evaluación de campos visuales	Paciente sin déficit puntaje 0 Paciente con hemianopsia parcial puntaje 1 Paciente con hemianopsia completa puntaje 2 Paciente con hemianopsia bilateral puntaje 3
4	Evaluación de la expresión facial	Normal puntaje 0 Paciente con paresia facial menor puntaje 1 Paciente con paresia facial parcial puntaje 2 Paciente con paresia facial completa puntaje 3
5	Evaluación de la fuerza de miembro superior: izquierdo-derecho	Normal puntaje 0 Paciente con desviación hacia abajo 5s antes puntaje 1 Paciente con caída 5s antes puntaje 2 Paciente sin esfuerzo anti gravitatorio puntaje 3 Paciente sin movimiento puntaje 4
6	Evaluación de la fuerza de miembro inferior: izquierdo-derecho	Normal puntaje 0 Paciente con desviación hacia abajo 10s antes puntaje 1 Paciente con caída 10s antes puntaje 2 Paciente sin esfuerzo anti gravitatorio puntaje 3 Paciente sin movimiento puntaje 4
7	Evaluación de la ataxia apendicular	Paciente con ataxia puntaje 0 Paciente con ataxia en una extremidad puntaje 1 Paciente con ataxia ambas extremidades puntaje 2

8	Evaluación de la sensibilidad	Paciente no presenta déficit sensitivo puntaje 0 Paciente presenta déficit sensitivo tipo leve puntaje 1 Paciente presenta déficit sensitivo tipo grave puntaje 2
9	Evaluación del lenguaje	Normal puntaje 0 Paciente presenta afasia tipo leve puntaje 1 Paciente presenta afasia tipo grave puntaje 2 Paciente presenta afasia tipo global puntaje 3
10	Evaluación de la alteración	Normal puntaje 0 Paciente presenta disartria tipo leve puntaje 1 Paciente presenta disartria tipo grave puntaje 2
11	Evaluación de la inatención	No presenta puntaje 0 Tipo leve (1 modalidad) puntaje 1 Tipo grave (2 modalidades) puntaje 2 (7)

VI. TRATAMIENTO DEL ICTUS ISQUÉMICO

En los últimos años se han realizado importantes avances en el tratamiento médico e intervencionista del ictus isquémico que ha dado como resultado una menor tasa de muertes y una mejora de la funcionalidad a corto plazo (3)

- Valorar las constantes vitales, al observar una reducción en la pO₂ se administra O₂, se libera la vía aérea y se procede a una intubación y ventilación mecánica al existir una reducción del nivel de consciencia.
- Se debe controlar las cifras de tensión arterial (TA), tratar una hipertensión arterial (HTA) cuando los valores de tensión arterial sistólica (TAS) se encuentra por encima de 185 mmHg o las de tensión arterial diastólica (TAD) superior a los valores de 110 mmHg.
- Dosis frecuente de los fármacos: labetalol 1 miligramos/minuto intravenoso o 100 miligramos v.o; enalapril 1 mg I.v. o 25 mg v.o
- Uso de antitérmicos con cifras encima de 37,5 °C en la isquemia cerebral aguda se debe administrar una dosis de: 2 g i.v. de metamizol cada 8 horas o de paracetamol.
- Conservar correcto estado de hidratación y una buena nutrición, mantener el equilibrio hidroelectrolítico simplemente con soluciones salinas tipo isotónicas.

- Se controla la glucemia y la hiperglucemia debajo de 150 mg/dl, y tratar con insulina. (3) (8)

Terapia trombolítica

Las terapias para reestablecer el flujo sanguíneo en pacientes con infarto cerebral en fase aguda pueden ser: trombólisis intravenosa (IV), trombólisis intraarterial (IA); y, trombectomía mecánica(1). Incluye la recanalización temprana de las arterias intracraneales o extracraneales bloqueadas al disolver el trombo o el coágulo que lo bloquea y al convertir el plasminógeno en plasmina, lo que conduce a la conversión del plasminógeno en plasmina. Hace que la fibrina degrade y disuelva el coágulo (8)

Trombolisis intravenosa con Alteplase

Tiempo de ventana estándar para realizar trombolisis: 0-3 horas

Tiempo de ventana extendida para realizar trombolisis: 3-4,5 horas

Indicaciones (Ventana de 3 horas)

1. ECV isquémico diagnosticado, como causa de un déficit neurológico cuantificable
2. Inicio de la sintomatología en menos de 3 horas
3. Edad entre 18 a 80 años
4. ECV isquémico grave (a pesar del riesgo de transformación hemorrágica, existe beneficio)
5. ECV con síntomas leves pero discapacitantes (8)

Indicaciones (Ventana de 3 -4,5 horas)

1. ECV isquémico diagnosticado, como causa de un déficit neurológico cuantificable.
2. Inicio de la sintomatología entre 3 a 4,5 horas
3. Edad entre 18 a 80 años
4. Si antecedentes de DM o ECV previo
5. NIHSS menor o igual a 25 puntos
6. No ingesta de anticoagulantes orales
7. Imagen cerebral sin evidencia de compromiso de más de 1/3 del territorio de la arteria cerebral media
8. ECV con síntomas leves pero discapacitantes (8)

Contraindicaciones:

- Tiempo mayor de 4,5 horas
- Evidencia de Hemorragia intracraneal.
- Presencia de isquemia extensa, evidenciado en la TAC simple de cráneo
- Antecedente de un ictus isquémico previo, trauma craneoencefálico grave o cirugía intracraneal o espinal hace 3 meses, o punción arterial en los 7 días previos.
- Antecedente de tumor gastrointestinal (GI) o hemorragia GI en los 21 días previos, o antecedente de una malformación vascular intracraneal no rota.
- Más de 10 microsangrados en la resonancia magnética cerebral,
- Plaquetas menores a 100.000/mm³, INR mayor a 1,7, TTP mayor a 40 s, TP mayor 15 s.
- Tratamiento con heparinas en las últimas 24 horas, antiplaquetarios inhibidores de la glicoproteína IIb/IIIa, tratamiento con inhibidores directos de la trombina (Dabigatrán) o inhibidores del factor Xa (Fondaparinux, Rivaroxabán, Apixabán), con excepción que las pruebas de laboratorio sean normales o que la última dosis haya sido mayor a 48 horas con función renal normal. (8)

Trombectomía mecánica

Indicaciones:

1. Escala Rankin modificada previa a E CV: 0-1.
2. Etiología de ACV: oclusión de arteria carótida interna (ACI) o ACM M1.
3. Escala \geq 18 años.
4. Escala de NIHSS \geq 6.

TRATAMIENTO QUIRÚRGICO EN EL ICTUS AGUDO

El tratamiento quirúrgico está indicado en infarto maligno de la arteria media del cerebro; o, infarto cerebeloso que se expanda a nivel del hemisferio cerebeloso y con compromiso del tronco del cerebro, en estos casos se realiza una craniectomía de tipo descompresiva con extirpación o no del tejido tipo necrótico (5).

VII. PRONÓSTICO DE LA ENFERMEDAD VASCULAR CEREBRAL

Al enfrentarnos con un paciente que haya tenido ictus se debe comunicar con los

familiares incluido el paciente para poder analizar su tipo de rehabilitación y así se planifica los cuidados que se tienen que realizar al enfermo, los exámenes de imagen como la clínica nos han mostrado grandes resultados para un diagnóstico y tratamiento definitivo (5)

Tratamiento preventivo del accidente cerebrovascular isquémico

Prevención primaria

Evite la presión arterial alta, obtenga una nutrición más saludable y más actividad física. Para los pacientes con enfermedad de arteriosclerosis o en riesgo de padecer la enfermedad, se deben alcanzar los siguientes objetivos de tratamiento:

-Reducir la ingesta dietética de colesterol a menos de 300 mg / día, controlar la pérdida de peso y tabaco. Controlar dieta no puede alcanzar estos números, se recomiendan las estatinas.

-La PAD es menor de 140 mmHg (130 mmHg en pacientes diabéticos) y la PAD es menor de 90 mmHg (<85 mmHg en pacientes diabéticos).

-Deben caminar al menos 30 minutos al día.

Prevención secundaria

Tratamiento y control de factores de riesgo vascular

El tratamiento de la HTA debe ser individualizado, pero el objetivo es obtener una PA por debajo de 140/90 mmHg.

El objetivo del control de los lípidos en sangre es conservar los paralelismos de colesterol LDL por debajo de 100 mg / dL,

Anticoagulante plaquetario

El AAS se ha utilizado en dosis que oscilan entre 30 y 1300 mg / día. En la práctica diaria se utiliza una dosis de 100 a 300 mg / día. El clopidogrel priva la anejióplaquetaria inducida por ADP a una dosis de 75 mg / día, generalmente se recomienda para pacientes con peligro vascular

Anticoagulante

Para prevenir el ictus se puede utilizar anticoagulantes directamente como (5):

Anticoagulante: dabigatrán	La dosis es de 110 mg/c12 h o 150 mg/c12 h.	Es para un riesgo hemorrágico o para una embolia alta.
----------------------------	---	--

Anticoagulante: rivaroxabán	La dosis es de 20 mg /día.	
Anticoagulante: apixabán	La dosis es de 5 mg/c12h o 2,5 mg/c12 h.	Se da a pacientes >80 años con una grave insuficiencia renal y con un peso < 60 kg.
Anticoagulante: edoxabán	La dosis es de 60 mg/día.	Se administra una dosis de 30 mg/d, si el paciente presenta insuficiencia renal ya sea grave o con un peso ≤ 60 kg. (3)

Estatinas

Según el “estudio realizado por el Servicio de Endocrinología y Nutrición, Hospital del Mar, Barcelona, España en el año 2020” Estudios sucesivos también han informado de los beneficios de la terapia con estatinas combinada con ezetimiba o inhibidores de PCSK9 en la prevención primaria y secundaria del accidente cerebrovascular isquémico. (4)

VIII. REFERENCIAS

1. Moreno Zambrano D, Santamaría D, Ludeña C, Vásquez D, Santibáñez R. Enfermedad Cerebrovascular en el Ecuador: Análisis de los últimos 25 años de Mortalidad y Recomendaciones. *Revista Ecuatoriana de Neurología*. 2016 Julio; 25(1-3).
2. Bender del Busto JE. Las Enfermedades Cerebrovasculares como problema de Salud. *Revista Cubana de Neurología y Neurocirugía*. 2019 Septiembre; 9(2).
3. Valcárcel-Nazco C, Alonso-Modino D, Montón-Álvarez F, Sabatel-Hernández R, Pastor-Santoveña MS, Mesa-Blanco P, et al. Variability in the use of neuroimaging techniques for diagnosis and follow-up of stroke patients. *Neurologia*. 2019;34(6):360–6.
4. Fuentes B, Martínez-Sánchez P, Ruiz Ares G, Díez Tejedor E. Protocolo diagnóstico del ictus isquémico. *Estudios de imagen. Selección temporal*. Med [Internet]. 2015;11(71):4277–81. Disponible en: [http://dx.doi.org/10.1016/S0304-5412\(15\)30006-8](http://dx.doi.org/10.1016/S0304-5412(15)30006-8)
5. Zarranz JJ. *Neurología*. Sexta ed. S.L. GCE, editor. Barcelona, España: Elsevier España; 2018.
6. Ríos Blanco JJ, Díaz Otero F, Romero Muñoz JP. *Manual CTO de Medicina y Cirugía*. Décima ed. Lidia López MDJH, editor. Madrid: CTO EDITORIAL, S.L.; 2018.
7. FARRERAS R. *Medicina Interna*. Decimoctava ed. Tarradellas AJ, editor. Barcelona, España: Elsevier España S.L.U.; 2016.
8. García AC, Martínez RA, García V, Ricaurte FA. Actualización en diagnóstico y tratamiento del ataque cerebrovascular isquémico agudo. *Universitas Medica* [Internet]. 2019. 60 (3): Pags 1-17. Disponible en: <http://www.scielo.org.co/pdf/unmed/v60n3/0041-9095-unmed-60-03-00041.pdf>
9. Sequeiros CJ, Alva DC, Pacheco BK, Huaranga MJ, Huamani C. Diagnóstico y tratamiento de la etapa aguda del accidente cerebrovascular isquémico: Guía de práctica clínica del Seguro Social del Perú (EsSalud). *Acta Med Peru* [Internet]. 2020. 37 (1): Pags 54-73. Disponible en: <http://www.scielo.org.pe/pdf/amp/v37n1/1728-5917-amp-37-01-54.pdf>

10. Climent E. , Benaiges D. , Pedro-Botet J. Tratamiento hipolipemiente en la prevención secundaria de la enfermedad cerebrovascular isquémica. 2020;32(4):175-182.
11. Liberati A, Altman D, Tetzlaff J, Mulrow C, Gotzsche P, Loannidis J, et al. Enfermedad vascular cerebral isquémica: revisión extensa de la bibliografía para el médico de primer contacto. Vol. 388, Nature. 2018. p. 539–47.
12. Tejada MH, Artal RJ, Pérez LC, Besté CM, Alberti GO, Tejero JC, ect. Epidemiología y características del ictus isquémico en el adulto joven en Aragón. Elsevier [Internet]. 2019. 60 (3): pags 1-7. Disponible en: <https://sci-hub.se/https://doi.org/10.1016/j.nrl.2019.05.008>
13. Agudelo Ramos LM, Restrepo C. ResearchGate. [Online].; 2017 [citado 2020 Diciembre 20. Disponible en: https://www.researchgate.net/publication/326548444_APLICACION_DE_LA_ESCALA_NIHSS.